Zur Tuberkulose des Os pubis.

(Dazu eine Tafel.)

Inaugural-Dissertation

zur

Erlangung der Doktorwürde

der Hohen medizinischen Fakultät

der

Kgl. Christian-Albrechts-Universität zu Kiel

vorgelegt von

Erna von Arnim aus Prenzlau.

Druck von
Herrosé & Ziemsen, G. m. b. H., Wittenberg.
1917.

Zur Tuberkulose des Os pubis.

(Dazu eine Tafel.)

Inaugural-Dissertation

zur

Erlangung der Doktorwürde

der Hohen medizinischen Fakultät

der

Kgl. Christian-Albrechts-Universität zu Kiel

vorgelegt von

Erna von Arnim aus Prenzlau.

Druck von
Herrosé & Ziemsen, G. m. b. H., Wittenberg.
1917.

No. 39. Rektoratsjahr 1916/17. Referat: Prof. Stoeckel. Zum Druck genehmigt.

Simerling
zurzeit Dekan.

Meinen Eltern gewidmet.

Digitized by the Internet Archive
in 2026

https://archive.org/details/IA40153320_0056

Zur Tuberkulose des Os pubis.

Die Schambeintuberkulose ist keine spezielle Erkrankung, sondern nur eine seltene Lokalisation der Knochentuberkulose überhaupt, die eigentlich nicht in das Gebiet der Gynäkologie gehört. Da sie aber gelegentlich einmal zu gynäkologischen Fehldiagnosen führen kann und von gynäkologischer Seite meines Wissens bisher keine Publikationen über diese Erkrankung vorliegen, möchte ich mit einem in der hiesigen Universitätsfrauenklinik beobachteten Fall einen Beitrag zur Kenntnis der Schambeintuberkulose liefern.

Beobachteter Fall (J.-Nr. 427/1916 d. gyn. Abt.):

Anamnese: Die 23jährige Patientin, Frau Grete R. gibt an, aus gesunder Familie zu stammen; insbesondere sind in ihrer Familie keine Erkrankungen an Tuberkulose bekannt.

Sie selbst war früher angeblich immer gesund, hat einmal, und zwar sechs Wochen vor der Aufnahme in die hiesige Klinik, geboren: Spontangeburt, Kind lebt, Wochenbett verlief ohne Besonderheiten. Menses hat Patientin seit dem 16. Lebensjahr immer unregelmäßig; nach der Entbindung hat sich die Regel noch nicht wieder eingestellt. Kein Fluor ex vagina, keine Harn- und Stuhlbeschwerden. Seit der Entbindung fühlt Patientin sich recht schwach und klagt über „Schwäche in den Beinen". Vor drei Wochen bemerkte sie eine seither langsam, aber dauernd gewachsene Schwellung der rechten großen Schamlippe.

Status: Mittelgroße, kräftig gebaute Patientin in hinreichendem Ernährungszustande. Haut und Schleimhäute mäßig gut durchblutet.

Innere Organe, insbesondere Herz und Lungen, ohne pathologischen Befund. Urin klar, kein Albumen, kein Saccharum. Scheidensekret von normaler Beschaffenheit, mikroskopisch keine pathologische Flora.

Genitalbefund: Mittelgroßer, retroponiert liegender Uterus, Adnexe beiderseits ohne Besonderheiten. In der rechten großen Labie findet sich ein überpflaumengroßer, zystisch sich anfühlender, rundlicher Tumor, der glattwandig und nicht an der typischen Stelle der Glandula Bartholini gelegen ist, sondern auffallend weit nach vorn bis in die Nähe der Clitoris reicht.

Wahrscheinlichkeitsdiagnose: Zyste eines verlagerten Abschnittes der Glandula Bartholini.

In der Annahme, daß es sich um eine von einem versprengten Keimstückchen der Bartholinschen Drüse ausgehende Zyste handelt, wird Operation beschlossen.

Operationsbericht (Prof. Stoeckel): Nach der hier üblichen Desinfektion der Vagina mit Alkohol und Sublimat und Waschung der äußeren Geschlechtsteile mit Wasser und Seife, Alkohol und Sublimat: Umschneidung eines ovalen Hautlappens über der Zyste, Abtragung des Hautlappens, Freipräparieren der Zyste von allen Seiten. Das Gewebe ist sehr blutreich. Die zum Tumor führenden Gefäße werden gefaßt und unterbunden. So gelingt es allmählich, die Zyste von allen Seiten bis auf die am Os pubis lokalisierte Basis loszutrennen. Beim Versuch, die Basis zu lösen, reißt die Zystenwand ein, und es entleert sich eine geruchlose, mit dicken eitrigen Gerinnseln untermischte Flüssigkeit. Nach Abtragen des Zystensackes zeigt es sich, daß an der Stelle, wo die Membran einriß, ein mit rötlichem Granulationsgewebe ausgefüllter Gang in das Os pubis hineinführt. Bei Verfolgung dieses Ganges mit dem scharfen Löffel gelangt man in eine ziemlich tiefe, die Mitte des rechten Schambeins einnehmende Knochenhöhle. Nach entsprechender Durch-

trennung der Weichteile wird diese Knochenhöhle mit dem Meißel ausgiebig eröffnet und in ganzer Ausdehnung freigelegt. Alle erkrankten und mürben Knochenpartien werden abgemeißelt, bis überall feste und gesunde Knochenwand erreicht ist. Dabei werden mit dem scharfen Löffel auch reichlich bröcklige Granulationsmassen entfernt. Die etwa kastaniengroße Höhle wird mit Vioformgaze tamponiert; die Weichteile bis auf eine Öffnung für die Tamponade mit Knopfnähten vernäht.

Nach anfänglichen Temperatursteigerungen bis 38° kehrte die Temperatur am 8. Tage post operationem zur Norm zurück, um nur noch einmal, am 16. Tage, eine leichte Erhöhung (38° abends) aufzuweisen. Die allmählich von innen granulierende Wunde wird 14 Tage lang tamponiert. Vom 18. Tage post operationem an wird Patientin mit Röntgenstrahlen behandelt, und zwar erhält sie an drei aufeinander folgenden Tagen je 3 Felder 20 × 4 mm A F pro Hautstelle und 16 × 3 mm A F Bleiglastrichter in den Krater.

Am 22. Tage steht Patientin auf. Die gute Granulationstendenz zeigende Wunde wird täglich mit Sitzbädern und Dermatol behandelt. Am 57. Tage nach der Operation wird Patientin nach einer zweiten dreitägigen Bestrahlungsserie mit gleichen Dosen wie das erstemal mit folgendem Befund entlassen:

Beim Auseinandernehmen der Schamlippen zeigt sich an der alten Operationsstelle noch eine etwa daumenbreite mit rötlichen Granulationen ausgefüllte Wundfläche. Gang ungestört. Appetit gut. Gewichtskurve dauernd im Ansteigen begriffen. Vier Wochen später findet sich Patientin zu einer weiteren Bestrahlungsserie wieder ein. Die bei dieser Gelegenheit vorgenommene Nachuntersuchung bietet folgendes Bild:

Über dem rechten horizontalen Schambeinast befindet sich entsprechend der früheren Operationswunde eine starke, durch die Vernarbung bedingte Eindellung, in der ein schmaler,

dem Knochen direkt aufliegender Streifen noch granulierendes Gewebe aufweist, das jedoch von den Rändern her fortschreitende Epithelialisierung erkennen läßt. Die Haut ist beiderseits dieses Streifens wulstig vorgewölbt. Fistelbildungen nach der Tiefe zu sind nicht mehr vorhanden. An Stelle des entfernten Knochenabschnittes hat sich ein derbes, festes Gewebe gebildet, das bei Palpation nicht ausgesprochene Knochenhärte zeigt und wohl aus narbigem Bindegewebe besteht. Bei dem im allgemeinen beschwerdefreien Gang hat Patientin noch die Empfindung, das rechte Bein schonen zu müssen, und geht deshalb noch langsam und vorsichtig. Das Allgemeinbefinden ist ausgezeichnet, Patientin sieht blühend aus und hat seit der Operation eine erfreuliche Gewichtszunahme zu verzeichnen.

Das bei der Operation gewonnene Präparat (siehe Tafel) ist ein im allgemeinen glattwandiger, nach außen von schwieligem Gewebe und Fettgewebe begrenzter zystenartiger Balg. Mikroskopisch liegt ein nicht von Epithelgewebe, sondern von einer tuberkulösen Granulationsschicht ausgekleideter Hohlraum vor. Nach dem Hohlraum zu ist das Granulationsgewebe mit einer in seiner Dicke variierenden Schicht verkästen Gewebes bedeckt. In dem Granulationsgewebe finden sich zahlreiche Riesenzellen mit wandständigen Kernen und mehr oder weniger gut ausgebildete Tuberkel in verschiedenen Entwicklungsstadien. Das Granulationsgewebe ist in einigen Schnitten nach außen von sehr derbfaserigem Bindegewebe, das zum Teil von Fettgewebe durchsetzt ist, begrenzt, und daran schließt sich noch weiter nach außen reines Fettgewebe. Wiederum in anderen Schnitten folgt auf die Bindegewebsschicht quergestreifte Muskulatur, in der stellenweise große Gefäßstämme mit den sie begleitenden Nervenbündeln verlaufen. Und weiter über die Muskulatur hinaus finden sich Drüsendurchschnitte vom typischen Bau der Glandula Bartholini, die jedoch keinerlei tuberkulöse Veränderungen zeigen.

Zusammenfassend möchte ich wiederholen, daß wir es in unserem Falle mit der fungösen Form einer Schambeintuberkulose zu tun haben, die nach der Aufnahme mit der Wahrscheinlichkeitsdiagnose: Zyste der rechten großen Labie, ausgehend von einem versprengten Keimstück der Bartholinischen Drüse, zur Operation gelangte, und bei der intra operationem die Diagnose berichtigt und später am Präparat mikroskopisch bestätigt wurde. Es wurde eine Radikaloperation mit nachfolgender Bestrahlung ausgeführt, wodurch eine bisher anhaltende völlige Heilung erzielt wurde.

Im Anschluß an diesen Fall seien kurz einige kasuistische Mitteilungen der Literatur referiert:

I. Bei den aus der Helferichschen Klinik von Hennies[10] veröffentlichten drei Fällen bestanden bei dem einen bei der Aufnahme mehrere Fisteln: eine seit ca. zwei Jahren in der Gegend des linken horizontalen Schambeinastes, eine an der Innenseite des linken Oberschenkels unterhalb des Poupartschen Bandes, zwei weitere beiderseits vom Scrotum; alle lassen sich mit der Sonde in der Richtung zur Symphyse verfolgen. Bei der Operation zeigt sich als Ausgangspunkt ein walnußgroßer, kariöser Herd in der Mitte der Symphyse. Das Schambein wird beiderseits bis auf eine dünne Spange der absteigenden Schambeinäste reseziert; Tamponade. Zwei Monate post operationem wird Patient mit vollkommen geheilter Operationsnarbe entlassen. Die Prognose wird durch zugleich bestehende Lungenprozesse beeinträchtigt.

II. (Zweiter Fall von Hennies[10]). Ein 58jähriger Arbeiter ist auf Grund einer oberhalb der Symphyse entstandenen Vorwölbung vor der Aufnahme mit Bruchband behandelt worden. Aufnahme nach Fistelbildung oberhalb des rechten Tuberculum pubicum. Bei der Operation werden Sequester entfernt; ein an der Außenseite der Ge-

fäße befindlicher Abszeß wird dräniert. Patient wird drei Wochen post operationem geheilt entlassen.

III. Im dritten Fall Hennies[10] führt die 73jährige Patientin das Leiden auf ein zwei Jahre vor der Aufnahme erlittenes Trauma zurück; auch sie wurde längere Zeit mit Bruchband behandelt. Bei der Aufnahme bestehen in beiden Inguinalgegenden fluktuierende Tumoren von Mannesfaust- und Kinderfaustgröße. Diagnose: Hernie? Abszeß? Echinococcus? Durch Operation werden die die Abszeßbildung verursachenden tuberkulösen Knochen- und Knorpelmassen exkochleiert. Tamponade. Patientin wird vier Wochen post operationem mit kleiner Fistel entlassen.

IV. Der von Büngnersche[6] Fall: Bei der 57jährigen Patientin wird zuerst auf Grund eines kindskopfgroßen, gelappten Tumors in der Unterbauchgegend die Diagnose: Lipom der Bauchdecken gestellt und erst, da es nach verweigerter Operation drei Monate später zur Fistelbildung kommt, die Diagnose berichtigt. Bei der Operation zeigt sich Arrosion beider horizontalen Schambeinäste, die mit Giglischer Säge subperiostal entfernt werden. Während des sechsmonatigen Kliniksaufenthaltes kommt es zu völliger Neubildung des vorderen Teiles des Beckenringes; Patientin wird ohne Gehstörungen entlassen.

V. Fall aus der Olshausenschen Klinik (Laber[19]): Bei dem 7jährigen Kinde entwickelte sich im Anschluß an eine Bauchfellentzündung eine diffuse, in der Tiefe fluktuierende Geschwulst an der Innenseite des rechten Oberschenkels. Punktion ergibt Eiter. Die Diagnose: Tuberkulose des rechten Schambeines wird durch Röntgenaufnahme gestellt. Operative Entfernung der Abszeßhöhle und des Knochenherdes, reaktionslose Heilung, keine Fistelbildung.

VI. Hertz[11], erster Fall: Der 18jährige Patient hat eine im Laufe von ca. vier Wochen gebildete, sich bald ver-

größernde und zur Fistelbildung gelangte Geschwulst links neben dem After. Diagnose: Fistula ani incompata. Bei der Operation wird festgestellt, daß Tuberkulose der hinteren Schambeinwand vorliegt. Eine ausgiebige Entfernung des Knochenherdes wird erst in einer zweiten Operation, 30 Tage nach der ersten, vorgenommen, da sich inzwischen auch Senkungsabszesse an der Innenseite des Oberschenkels gebildet haben. Nach anfänglicher Besserung tritt vier Wochen nach der zweiten Operation exitus letalis ein. Bei der Autopsie fand sich kein weiterer Tuberkuloseherd im Körper. Hertz selbst führt den Todesfall auf die verzögerte Radikaloperation zurück (Diskussion des Falles durch Büdinger[5], der bezweifelt, daß wirklich eine Tuberkulose des Schambeines vorlag).

VII. Zweiter Hertzscher[11] Fall: Der 15jährige Knabe hat nach monatelang bestehender Schmerzhaftigkeit der linken Schenkelbeuge eine mannsfaustgroße, fluktuierende Geschwulst, die als Symphysenabszeß diagnostiziert und mit dem ihn bedingenden, tuberkulösem Knochenherd beider horizontalen Schambeinäste radikal entfernt wird. Reaktionsloser Heilungsverlauf.

VIII. Fall aus der Enderlenschen Klinik (Woloch[32]): Bei der 63jährigen Patientin, bei der ein acht Wochen vor der Aufnahme zuerst bemerkter Tumor oberhalb der Symphyse vorliegt, wird die Diagnose: erweichtes Sarkom der Bauchdecken gestellt. Operation. Sehr langwieriger Heilungsverlauf. Patientin ist je einmal: im Dezember 1903, Mai und Oktober 1905 operiert und schließlich geheilt entlassen worden.

IX. Goulhioud, Lyon 1883 (Moignet[23]): In einem im Hôtel-Dieu de Lyon 1868 beobachteten Fall handelt es sich um Abszeßbildung an der Innenseite des linken Oberschenkels und Durchbruch eines Sequesters in die Blase. Patient wird operiert und ohne Urinbeschwerden entlassen.

X. Fall von Büdinger[5]: 58jährige Patientin, bei der seit fünf Vierteljahren Schmerzen in der Gegend des linken horizontalen Schambeinastes und seit zwei Monaten eine fluktuierende Geschwulst an der Innenseite des linken Oberschenkels dicht neben den Labien bestehen. Bei der Aufnahme ist zugleich eine Affektion der linken Lungenspitze vorhanden. Trotz radikaler Entfernung aller Abszeßbildungen und erkrankter Knochenteile, Rezidiv, das eine zweite Operation erfordert. Heilung war fünf Monate später noch nicht erreicht.

XI. Zweiter Fall von Büdinger[5]: Die 29jährige Patientin, die mit Fistelbildungen in der rechten Schenkelbeuge und oberhalb der Symphyse eingeliefert wird, kommt nicht zur Operation. Drei Wochen nach der Aufnahme exitus letalis. Bei der vorgenommenen Obduktion findet sich ausgedehnte tuberkulöse Knochenkaries der Symphyse und beider aufsteigender Schambeinärte.

XII. Ein Fall von Moignet[23] ist deshalb interessant, weil der nach der Operation erfolgte exitus letalis auf Wismutvergiftung zurückgeführt wird: Bei dem 54jährigen Patienten lagen Abszeßbildungen in der rechten Inguinalgegend und rechten Schenkelbeuge vor. Es wird Radikaloperation mit nachfolgender Injektion von Beckscher Paste vorgenommen. Patient starb fünf Wochen nach der Operation unter den Erscheinungen einer Wismutvergiftung. Bei der Autopsie fand sich Tuberkulose der Lungen, Pleura und des Peritoneums.

Es blieben noch mehrere in der Literatur veröffentlichte Fälle anzuführen. Die vorher beschriebenen scheinen mir jedoch zu genügen, um ein Bild von dem typischen Krankheitsverlauf, dem Symptomenkomplex und dem Erfolg der eingeschlagenen Therapie zu geben.

Für die Pathogenese unseres speziellen Falles haben wir keinen sicheren Anhalt gefunden. Organuntersuchung und Allgemeinzustand gaben keinen Hinweis auf eine ander-

weitige Primärerkrankung, auch anamnestisch besonders familienanamnestisch, war kein Anhaltspunkt vorhanden. Ein Trauma, das in der Symphyse einen locus minoris resistentiae geschaffen hätte, lag nicht vor. Im übrigen wird auch von vielen Autoren bei der wesentlich embolischen Verbreitung dieser Krankheit ein Trauma als Ursache der Knochentuberkulose überhaupt als unwahrscheinlich hingestellt und von anderen sogar auf Grund experimenteller Versuchsergebnisse streng verneint (Friedrich[16], Honsell[12]). Ob es sich bei unserer Patientin um einen der seltenen Fälle einer primären Knochentuberkulose handelt, läßt sich intra vitam wohl nicht entscheiden. Immerhin wäre die Möglichkeit nicht von der Hand zu weisen auf Grund der Sektionsbefunde Königs[6], die das Vorkommen primärer Knochentuberkulose allgemein bewiesen haben, und der Tierversuche von Königsfeld[7], der feststellte, daß Tuberkelbazillen an allen Körperstellen durch unverletzte Haut eindringen können.

Als Ausgangspunkt für die Knochennekrose kommt eine Bazillenansiedlung im Symphysenknorpel oder in der Spongiosa oder im Periost der Schambeinäste in Betracht. Primäre Tuberkelbildung im Knorpel wird zwar von einigen Autoren wegen der Gefäßarmut der Knorpelsubstanz in Abrede gestellt (Krause[18]). Da aber von anderen Autoren Knorpel als Ausgangspunkt für einen tuberkulösen Knochenherd einwandfrei erwiesen ist, ist es natürlich auch möglich und nach der Ansicht Tillmanns[29] sogar sicher, daß die Schambeintuberkulose auch vom Symphysenknorpel ausgehen und von dort progredient auf die Schambeinäste übergreifen kann. Dennoch sprechen die meisten Autoren die spongiöse Knochensubstanz des Os pubis als Prädilektionsstelle für eine Bazillenansiedlung an. Besonders die Chirurgen, die Gelegenheit hatten, Symphysentuberkulose bei Kindern zu beobachten, haben in fast allen Fällen den Ossifikationspunkt des Schambeines als Ausgangspunkt festgestellt (Dhéry[8]). Auch in

unserem Falle spricht eigentlich die Lokalisation dafür, daß der Krankheitsprozeß mit einer Ostitis tuberculosa des rechten Schambeines begann.

Der Knochenherd erreichte bei der beobachteten Patientin das Periost an der Vorderfläche des Os pubis, und der bei Durchbruch des Eiters in die Weichteile durch Fortimpfen entstandene Abszeß trat als Kongestionsabszeß der großen rechten Labie in Erscheinung. Diese vom Schambein ausgehenden kalten Abszesse können die verschiedensten Wege einschlagen. V. Büngner[6], Hennies[10], Laber[19] und andere Autoren stellen noch die Innenseite und den oberen Rand des Schambeines als charakteristische Durchbruchsstelle für den Knochenherd auf. Und erst in der neueren Literatur sind Fälle beschrieben, die die Tatsache, daß sich auch von der Vorderfläche des Os pubis aus kalte Abszesse bilden können, hinreichend beweisen (Büdinger[5], Moignet[23]). Je nach der Lokalisation der Durchbruchsstelle variiert die Lage der kalten Abszesse; häufig treten sie weit vom Ausgangspunkt entfernt zutage. Von den in der Literatur veröffentlichten Übersichten ist die Moignets[23] am umfassendsten. Er teilt die Abszesse in intra- und extrapelvikal gelegene. Die ins Becken wandernden Abszesse können sich nach der Blasen-, Rektal- oder Paranalgegend hin entwickeln; die extrapelvikal gelegenen in der Regio hypogastrica, Regio inguinalis, im Scarpaschen Dreieck, in der Plica genitocruralis.

Auf Grund der klinischen Erscheinungen eine exakte Diagnose zu stellen, ist äußerst schwierig, selbst dann, wenn es schon zur Bildung eines kalten Abszesses gekommen ist. Anfangs ist das Symptomenbild mehr oder weniger verschwommen und deutet erst in den späteren Stadien auf den lokalen Herd hin. Solange nur ein Knochenherd besteht, sind die meisten Patienten beschwerdefrei; einige wenige geben ganz unbestimmte Schmerzen der Leistengegend oder Beschwerden beim Stehen und Gehen an. Es liegt also dem

Untersuchenden durchaus fern, auf lokalen Druckschmerz des Schambeines zu prüfen. Daher sind die im Anfangsstadium häufigen Verwechslungen mit Neuralgien zu erklären. Erst mit Erscheinen des Kongestionsabszesses werden Patient und Arzt auf eine bestimmtere Diagnose gelenkt; und auch dann ist es noch oft schwierig, ja unmöglich, diagnostische Irrtümer zu vermeiden. Die meisten in der Literatur veröffentlichten Fälle sind ja auch mit Fehldiagnosen zur Operation gelangt. Um einige Beispiele zu nennen: Abszesse der Leistengegend und des Hypogastriums sind für Hernien, Bubonen, Lipome, Sarkome gehalten worden; solche der Analgegend für periproktitische Abszesse. Im Scarpaschen Dreieck erschienene Senkungsabszesse sind als Varikozelen, Lipome, Muskelabszesse diagnostiziert. Auf die Verwechslungsmöglichkeit eines Kongestionsabszesses der großen Labie mit einer Bartholinschen Zyste weist Moignet[23] hin. Einen Fall mit dieser Fehldiagnose habe ich bei Durchsicht der Literatur nicht gefunden. Uns hielt damals die nicht ganz typische Lokalisation des Tumors davon ab, die Diagnose Bartholinitis mit Sicherheit zu stellen. Wie alle diese Fehldiagnosen mit Wahrscheinlichkeit zu vermeiden sind, ist in früheren Arbeiten wiederholt auseinandergesetzt; ich verweise auf die Schriften von Hennies, v. Büngner, Dhéry, Moignet. Es ist eine exakte Untersuchung mit Zuhilfenahme aller diagnostischen Hilfsmittel notwendig, wenn man die Diagnose rechtzeitig stellen will — und darauf kommt es an. Es ist wichtig, nach Druckempfindlichkeit der Symphyse zu fahnden. Abtastung des Schambeins von außen und per vaginam oder rectum läßt zuweilen Knochendefekte direkt nachweisen; in vielen Fällen ist jedoch der Knochenherd durch die bedeckenden Weichteile oder durch sekundäre Abszesse verborgen. Die Prüfung auf Verschieblichkeit der beiden Beckenhälften versagt in allen Fällen, wo es noch nicht zu ausgedehnter Knochenzerstörung gekommen ist. Am sichersten gelangt man durch eine Röntgenaufnahme zum Ziel, und so-

bald ein Verdacht auf Schambeintuberkulose besteht, sollte man jedenfalls nie versäumen, ein Röntgenbild anzufertigen, um dadurch die Diagnose sofort klarzustellen. Wesentlich erleichtert wird die Diagnose von dem Moment an, wo es zur Bildung einer Fistel mit dünnen, unterminierten Rändern und typisch tuberkulösem Sekret gekommen ist, zumal wenn man mit Hilfe der Sonde den Fistelgang bis zum Knochen verfolgen kann. Da aber die Fistel häufig sehr komplizierte Wege einschlägt und sich nicht allzu selten nach dem Ausgangsherd zu sekundär schließt, wird auch in diesen Fällen ausschließlich das Röntgenbild die Diagnose sichern (Laber[19], Fall aus der Olshausenschen Klinik).

Für die Prognose der Schambeintuberkulose gilt das in Lehrbüchern und Arbeiten über Prognose der Knochentuberkulose überhaupt Gesagte (Payr[25], Lexer[21], König[16], Lannelongue[20]). In jedem einzelnen Falle wird die Prognose durch eine Reihe von Faktoren bestimmt: Lokalisation des Herdes, Ausdehnung der Affektion, Komplikationen von seiten anderer Organe, Allgemeinbefinden der Patientin. Speziell unser Fall ist bei nicht ausgedehntem Knochenherd, oberflächlichem Abszeß, ohne Sequester- oder Fistelbildung, ohne Komplikationen prognostisch relativ günstig zu beurteilen. Ungleich ernster wird die Prognose bei Fällen, welche weitgehende Knochennekrose, Abszeßbildungen, die möglicherweise die Beckenorgane in Mitleidenschaft gezogen haben, Mischinfektionen hervorrufende Fistelbildungen verursacht haben; nicht zu reden von den Fällen, die mit dauerndem Fieber einhergehen und zu allgemeiner Amyloiddegeneration geführt haben. Immer hängt jedoch die Prognose von einer geeigneten Therapie ab, und es wird von den meisten Chirurgen betont, daß eine Spontanheilung selbst in leichten Fällen nicht zu erwarten ist. Bei ausgiebiger Resektion des Schambeines sind durch Schonung des Periostes Dauerstörungen, speziell Gehstörungen, zu vermeiden. Blasenstörungen infolge Durchbruchs des Abszesses

in die Blase gehen nach Entfernung des Krankheitsherdes immer spontan zurück, ein Aszendieren des Krankheitsprozesses in die Nieren ist bisher nicht beobachtet. Ungünstig sind die Fälle zu beurteilen, bei denen der Abszeß in den Mastdarm perforiert ist, da die Mischinfektion mit Gase bildenden Darmbakterien schnell zur Allgemeinintoxikation führt. Als sehr ernste Komplikation wird auch die Beteiligung des Hüftgelenkes hingestellt, die einmal therapeutisch sehr langwierige Behandlung erfordert und außerdem immer zu Funktionsstörungen führt. Es bleibt noch ein Wort über die Prognose in den verschiedenen Lebensaltern hinzuzufügen. Auch da gilt die Erfahrung hinsichtlich der Knochentuberkulose überhaupt, daß nämlich im jugendlichen Alter die Prognose immer günstiger zu stellen ist als im vorgerückten Alter.

Welche Behandlung erfordert nun die Schambeintuberkulose? In Frage kommen die allgemein für Knochentuberkulose gültigen Methoden: konservative Behandlung, Injektion antifermentativ wirkender Mittel und Operation. Unter konservativen Methoden verstehe ich die aus der voraseptischen Ära übernommene, durch absolute Ruhigstellung jeden Reiz verhütende, abwartende Methode mit oberflächlicher Jodapplikation, Kompression und Kräftigung des Allgemeinzustandes und die neueste Behandlungsweise mit Röntgenstrahlen und Sonnenlicht. Erstere Methode ist in unserer aktiven Zeit wohl allgemein verlassen; Erfahrungen über Behandlung der Schambeintuberkulose mit Röntgen- und Sonnenstrahlen, speziell mit der künstlichen Höhensonne sind, meines Wissens in der Literatur nicht bekannt. Immerhin lohnte es sich vielleicht, die durch Iselin[11] mit Röntgenstrahlen und de Quervain[26] und andere mit Sonnenbehandlung gemachten günstigen Erfahrungen auch auf dieses spezielle Gebiet der Knochentuberkulose zu übertragen, wenigstens in den seltenen Fällen, wo die Diagnose vor Bildung eines

kalten Abszesses gestellt wird. Für diese Behandlungsmethode spricht meiner Meinung nach die durch oberflächliche Lage bedingte leichte Zugänglichkeit des Herdes für Strahlen. Hinsichtlich der beiden anderen Behandlungsmethoden gilt der in der Therapie der Knochentuberkulose jetzt allgemein gültige Lehrsatz: Erreichbare Herde sind zu entfernen, besonders wenn von ihnen Eiterung ausgeht (Lexer); denn der Knochenherd führt zur Sequesterbildung, und die Eiterung hält solange an, bis die tote Knochenlade eliminiert ist. Daraus erhellt die Zwecklosigkeit einer Punktions- und Injektionsbehandlung. Letztere Methode wird man also für die Fälle reservieren, wo es zu weitgehender Fistelbildung gekommen ist, oder wo Kongestionsabszesse komplizierte Wege eingeschlagen und den Zusammenhang mit dem Ursprungsherd verloren haben und folglich eine eigene Behandlung erheischen. In diesen Fällen ist Entleerung des Eiters durch Punktion notwendig mit nachfolgender Injektion eines der häufig in der Literatur diskutierten Mittel: Jodoformglyzerin (v. Mosetig, Billroth, v. Miculicz), Beckesche Wismutpaste, Trypsin (Kahlbaum), Fermentserum (E. Müller) oder das im Frankreich vielfach Anwendung findende Kampfernaphthol (Wrede[31]). Eine Entscheidung für oder wider eines der Mittel steht mir natürlich nicht zu. Ich verweise da auf die Arbeiten von Bätzner[1], Beck[2], Brandes[3], Rosenbach[28], Wrede[31] u. a. Hat man sich für die operative Behandlung entschieden, so ist Grundbedingung: schnelles Eingreifen. Jedes Abwarten beeinträchtigt den Operationserfolg. Man legt den Krankheitsherd frei, entfernt Fisteln und Abszesse durch sorgfältiges Herauslösen der Membranen möglichst radikal und trägt den erkrankten Knochenherd mit Meißel, scharfem Löffel oder Giglischer Säge unter weitmöglichster Schonung des Periostes und der Knorpelfuge im Gesunden ab. Da bei größeren Knochendefekten die nach Entfernung des Knochens gebildeten toten Räume zur

Eiterretention Anlaß geben, muß man häufig eine Knochenplombierung mit v. Mosetigscher Jodoformplombe oder Transplantation eines Periostknochenstückes anschließen. Die Weichteilwunde schließt sich postoperativ meist per granulationem ohne Fistelbildung. Auf die Operation wird man — wie wir auch in unserem Fall taten — zweckmäßig eine Röntgenbehandlung folgen lassen, um einer Rezidivierung vorzubeugen, da nach dem heutigen Stand der Wissenschaft die günstige Wirkung der Röntgenstrahlen gerade auf tuberkulöse Knochenherde wohl allgemein als erwiesen gilt. Zur Erreichung eines vollen Erfolges darf man natürlich die für alle Tuberkulosekranken so überaus wichtige Allgemeinbehandlung nicht vernachlässigen. Auch bei unserer Patientin muß man, glaube ich, das überraschend gute Aussehen bei der Nachuntersuchung darauf zurückführen, daß sich Patientin nach Verlassen der Klinik längere Zeit an der See aufhalten konnte und in der Lage war, die erforderliche Körperkräftigung durchzuführen.

Zusammenfassung.

Die Schambeintuberkulose ist eine seltene Erkrankung, deren rechtzeitige Diagnosenstellung in allen Stadien, besonders im Anfang, große Schwierigkeiten bietet.

Die Behandlung ist eine operative, die so zeitig wie möglich vorgenommen werden muß, um schwere Komplikationen zu vermeiden.

Die Prognose möchten wir mit anderen Autoren bei geeigneter Therapie entgegen der Ansicht Büdingers[5] günstig hinstellen.

Zum Schluß ist es mir eine angenehme Pflicht, Herrn Geheimrat Professor Dr. Stoeckel für die gütige Anregung und Herrn Professor Dr. Hoehne für die bereitwillige Hilfe und Durchsicht meinen ergebensten Dank auszusprechen.

Literaturverzeichnis.

1. Bätzner, Zur Trypsinbehandlung der chirurgischen Tuberkulose: Arch. f. klin. Chir. Bd. 95 (1911).
2. Beck, Diagnose, Therapie und Verhütung von Fistelbildung bei Knochentuberkulose: Beitr. z. klin. Chir. Bd. 62 (1909).
3. Brandes, Über Trypsinanwendung in der Behandlung chirurgischer Tuberkulose: Münch. Med. Wochenschr. 1909, S. 617.
4. Bruns, Beiträge zur klinischen Chirurgie 1898, 1899, 1900, 1907. Aus den Jahresberichten der Heidelberger Chirurgischen Klinik.
5. Büdinger, Tuberkulose und pyogene Erkrankungen der Schambeinsymphyse. Arbeiten aus dem Gebiet der klinischen Chirurgie Wien und Leipzig 1903.
6. v. Büngner, Über die Tuberkulose der Symphyse ossis pubis: Arch. f. klin. Chir. Bd. 59 (1899).
7. Büngner, Sobre la tuberculosis de la sinfisis pubiana: Clin. med. (Zaragoza 1914).
8. Dhéry, La Tuberculose du pubis chez l'enfant. Paris 1906.
9. Haberern, Kongreß der Ungarischen Gesellschaft 1907. (Ref.: Zentralbl. für Chir. 1907.)
10. Hennies, Zur Kenntnis der Fälle von tuberkulöser Karies der Symphyse auf Grund klinischer Beobachtungen. Inaug.-Diss. 1888.

11. Hertz, Tuberkulose der Schambeinsymphyse: Dtsch. Zeitschr. f. Chir. Bd. 64 (1902).
12. Honsell, Über Trauma und Gelenktuberkulose: Beitr. z. klin. Chir. Bd. 28 (1900).
13. Friedrich, Experimenteller Beitrag zur Kenntnis der Tuberkulose.
14. Iselin, Von der Behandlung der Knochen- und Gelenktuberkulose mit Röntgenstrahlen: Dtsch. Zeitschr. f. Chir. Bd. 103 (1910).
15. Kirmisson, Journal des Praticiens 1908.
16. König, Über Knochen- und Gelenktuberkulose. Berlin 1884.
— Lehrbuch der speziellen Chirurgie Bd. 3.
17. Königsfeld, Über den Durchtritt von Tuberkelbazillen durch die unverletzte Haut: Zentralbl. für Bakteriologie Bd. 60 (1911).
18. Krause, Tuberkulose der Knochen und Gelenke: Dtsch. Zeitschr. f. Chir. 1899.
19. Laber, Zur Tuberkulose des Os pubis. Inaug.-Diss. Berlin 1906.
20. Lannelongue, Traité des abscès froids Tuberculoses osseuses 1881.
21. Lexer, Allgemeine Chirurgie. Stuttgart 1912.
22. Mayet, H., et Milhan, E., La Tuberculose de l'os iliaque: Paris chir. Jg. 6 (1914).
23. Moignet, Contribution à l'étude de l'ostéite tuberculeuse du pubis. Thèse. Paris 1911.
24. Moty, Ostéite tuberculeuse du pubis: Bull. et mém. Soc. de chir. de Parîs 1900.
25. Payr, Lehrbuch von Wullstein-Wilms Bd. 3.
26. De Quervain, Zur Sonnenbehandlung der chirurgischen Tuberkulose: Dtsch. Zeitschr. f. Chir. Bd. 114 (1912).

27. Rose, Necrosis of symphysis pubis: King's Coll. Hosp. Rep. (London 1897).

28. Rosenbach, Über Wismutbehandluug nach Beck: Berl. Klin. Wochenschr. 1908, S. 2473.

29. Tillmanns, Lehrbuch der speziellen Chirurgie.

30. Weichselbaum, Über Infektionswege der Tuberkulose: Internat. Tub.-Konf. (Ref.: Zentralbl. f. Chir. Bd. 41 [1908].)

31. Wreden, Konservative Behandlung der chirurgischen Tuberkulose mit Kampfernaphthol: Zeitschr. f. orthop.-päd. Chir. Bd. 21 (1908).

32. Woloch, Ein Beitrag zur Tuberkulose der Symphyse ossium pubis. Inaug.-Diss. Basel 1907.

Lebenslauf.

Als Tochter des damaligen Premierleutnants Joachim v. Arnim wurde ich, Erna v. Arnim, am 1. Dezember 1890 in Prenzlau (Uckermark) geboren. Ich besuchte die Höheren Töchterschulen in Prenzlau, Glogau, Liegnitz, bereitete mich in Berlin in den Realgymnasialkursen für Frauen auf die Reifeprüfung vor, die ich im Herbst 1910 als Externe am Königstädtischen Realgymnasium in Berlin ablegte. Während meiner vorklinischen Semester studierte ich in Berlin, Freiburg, Berlin, wo ich im Frühjahr 1913 die ärztliche Vorprüfung bestand. Die klinischen Semester verbrachte ich vor dem Kriege in Kiel und München. Bei Kriegsanfang wurde ich als Hilfsärztin im Reservelazarett Liegnitz angestellt, wo ich bis April 1915 tätig war. Im Sommersemester 1915 ging ich nach Kiel, um dort im Herbst das Staatsexamen zu machen. Während des im November 1915 begonnenen Praktischen Jahres war ich an der Königlichen Universitäts-Frauenklinik zu Kiel beschäftigt.

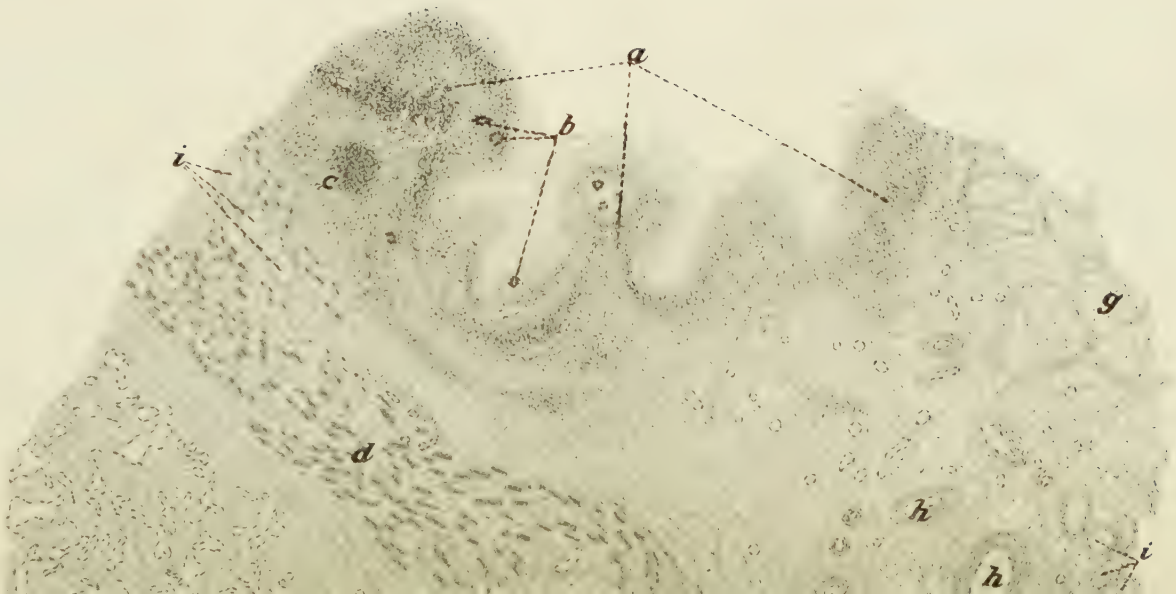
a
b
c
i
g
d
h
h
i

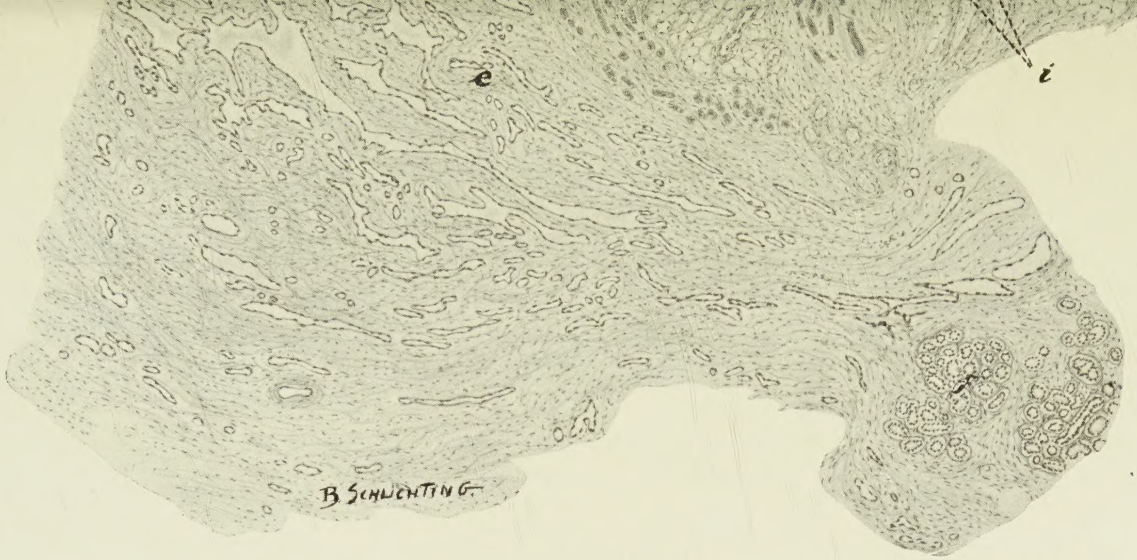

a) Tuberkulöses Granulationsgewebe.
b) Riesenzellen.
c) Tuberkel.
d) Quergestreifte Muskulatur.
e) Venenplenus.
f) Glandula Bartholini.
g) Fettgewebe.
h) Gefäße.
i) Nerven.